

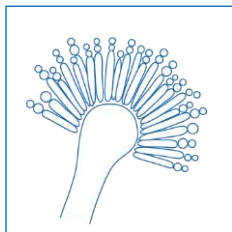
# Escala EQUAL 2018 para Aspergilosis: Una escala de la ECMM Derivado de las Guías Actuales para Medir la Calidad del Manejo Clínico de la Aspergilosis Pulmonar Invasiva

Cornely OA<sup>1,2</sup>, Köhler P<sup>1,2</sup>, Mellinghoff SC<sup>1,2</sup>, de la Cámara R<sup>3</sup>

<sup>1</sup> Department I for Internal Medicine, Excellence Center for Medical Mycology (ECMM), University of Cologne, Germany

<sup>2</sup> CECAD Cluster of Excellence, University of Cologne, Germany <sup>3</sup> Haematology Department, Hospital Universitario de La Princesa, Madrid, Spain

DOI: 10.4126/FRL01-006411830



## Fundamento

La escala EQUAL para Aspergilosis pondera y combina factores para el manejo ideal de la aspergilosis pulmonar invasiva. Las escalas EQUAL reflejan las recomendaciones más firmes de las guías actuales. Las tarjetas de puntuación son una rápida referencia para medir la adherencia a las guías y para respaldar la optimización del uso de antifúngicos (stewardship).

Score máximo		Si cultivo positivo	Si enfermedad refractaria	Si cultivo positivo y enfermedad refractaria
Diagnóstico	10	12	13	15
Tratamiento			5	
Seguimiento			7	
Total	22	24	25	27

## Bibliografía

1. Patterson et al. *Clin Infect Dis* 2016; 2. Liss et al. *Mycoses* 2015; 3. Vehreschild et al. *Eur Radiol* 2017; 4. Ullmann et al. *Clin Microbiol Infect* 2018.



UNIKLINIK  
KÖLN

European Confederation of Medical Mycology



Center of Excellence in Clinical and Laboratory Mycology and Clinical Studies

Diciembre 2018

ECMM: European Confederation of Medical Mycology

## Escala EQUAL 2018 para Aspergilosis

Diagnóstico

Neutropenia >10 días ó aloTPH → profilaxis para hongos filamentosos o GM x 2-3 veces/semana

3

72-96h de fiebre persistente → TAC

3

Infiltrado pulmonar → LBA

- Galactomano
- Microscopía directa incluidos tinciones fluorescentes: blanco Calcoflúor, Uvitex 2B, o Blancoforo
- Cultivo
- PCR fúngica (pan, *Aspergillus*, Mucorales)

1

1

1

1

*Aspergillus* crece en cultivo

- Identificación a nivel de especie
- Test de sensibilidad

1

1

Casos refractarios → histología

- Tinción de plata
- PAS
- Hifa visible → diagnóstico molecular

1

1

1

Tratamiento

Tratamiento de 1ª línea

- Isavuconazol o voriconazol o – tras profilaxis previa con anti-filamentosos – amfotericina B liposomal o caspofungina
- Voriconazol sin MTF (rango de niveles valle 1-5.5mg/L)

5

-1

Seguimiento

- TAC en día 7
- TAC en día 14
- TAC en día 21 o 28

2

3

2